Lane Medical Library

Ueber

Störung des Farbensinns
bei Neuritis.

INAUGURAL-DISSERTATION

ZUR

ERLANGUNG DER DOCTORWÜRDE

IN DER

MEDICIN UND CHIRURGIE

VORGELEGT DER

MEDICINISCHEN FACULTÄT

DER FRIEDRICH-WILHELMS-UNIVERSITÄT

ZU BERLIN

UND ÖFFENTLICH ZU VERTHEIDIGEN

am ~~15. Oktober~~ December 1883

VON

Carl Augstein

practischem Arzt in Bromberg.

OPPONENTEN:

Dr. Timann.
Dr. Rudeloff.
Dr. Martius.

DANZIG.

DRUCK VON EDWIN GROENING.

HERRN DR. SCHNELLER

IN DANKBARER VEREHRUNG

GEWIDMET

VOM VERFASSER.

Bei Leiden des nervösen Sehapparates hat die Untersuchung der Gesichtsfeldperipherie durch Pigmente grosse Bedeutung gewonnen, seitdem man der erworbenen Farbenblindheit grössere Aufmerksamkeit zugewendet hat; während die Störung des Farbensinns bei Sehnervenatrophie zum Gegenstand eingehender Studien von verschiedenen Seiten*) gemacht wurde, zeigte sich auch, dass dieselbe nicht allein auf diese Erkrankung beschränkt, sondern auch bei andern Leiden diagnostisch und prognostisch von Bedeutung sei. Bei den nunmehr schon recht zahlreichen Untersuchungen, die über erworbene Farbenblindheit vorliegen, muss es bei Durchsicht der Literatur auffallend erscheinen, dass die entzündlichen Erkrankungen des Sehnerven verhältnissmässig selten daraufhin untersucht worden sind; meist kommen sie bei den Autoren nur in soweit in Betracht, als sie schon den Uebergang in partielle oder totale Sehnervenatrophie zeigen. Von solchen Formen der Entzündung abgesehen werden die Störungen des Farbensinnes bei Neuritis meistens als geringfügig, oft als fehlend angegeben. Bleiben bei wiederholten Untersuchungen erhebliche Störungen des Farbensinnes, so soll man den Uebergang in Atrophie bereits vor sich oder zu fürchten haben.

Schon vor fast zwei Jahren kamen in der Augen-Klinik des Herrn Dr. Schneller Fälle zur Beobachtung,

*) Leber, Galezowski, Schirmer, Schön, Treitel u. A.

die nach der Ansicht des letzteren dem zu widersprechen schienen. Unter seiner Leitung habe ich nun seit jener Zeit sehr zahlreiche Gesichtsfeld-Untersuchungen in seiner Klinik gemacht, deren Resultat diese Zeilen geben sollen, und zu deren Veröffentlichung ich die Erlaubniss der Güte des Herrn Dr. Schneller verdanke.

Zunächst sei mir gestattet mit wenig Worten die Störungen des Farbensinnes bei Atrophie des Opticus und Retinalleiden zu erwähnen und die in der Literatur vorhandenen Angaben über Neuritis zusammenzustellen, um daran unsere Resultate anzuknüpfen.

Bei allen Fällen von Atrophie des Sehnerven, die, gleichviel aus welcher Ursache, in der Schneller'schen Klinik zur Beobachtung kamen, hat sich Störung des Farbensinnes gezeigt und ich stimme völlig Schön[1]) bei, den Satz Lebers[2]), der zuerst dieselbe bei Atrophie als ein nahezu konstantes Symptom bezeichnete, dahin umzuformen: „Die Farbenblindheit ist eine nothwendige Begleitererscheinung derselben und muss sich allmählich von der partiellen zur totalen entwickeln, falls nicht ein zu rascher Verlauf die Beobachtung vereitelt."

Ausnahmslos zeigte sich zuerst Verengerung des Gesichtsfeldes für Grün, dann für Roth; die Aussengrenze (scl. Grenze für Weiss) und die für Blau zeigten ebenfalls Einschränkungen und zwar Blau meistens verhältnissmässig grössere als die erstere, so dass bald Verbreiterung der normalen farbenblinden Zone resultirte; im weiteren Verlauf erlosch zuerst das Erkennen für Grün, ihm folgten Roth, Blau blieb am längsten erhalten, mitunter neben Gelb.

Verlust der Empfindung für die einzelnen Farben in der genannten Reihenfolge bezeichnet wie Meilensteine

---

[1]) Die Lehre vom Gesichtsfelde etc. Dr. W. Schön p. 33.
[2]) Arch. für Ophth. XV. 3. p. 37.

den fortschreitenden Weg zur Erblindung. Würde nun auch ein bestimmtes constantes Verhältniss bei der progressiven Atrophie zu konstatiren sein, in welchem die Vernichtung der Empfindung für die einzelnen Farben fortschreitet, so dass bei dem Verlust der einen Farbe schon eine bestimmte entsprechende Herabsetzung für die Empfindung der anderen vorhanden wäre, so müsste man erwarten, dass bei einer gewissen hochgradigen Einschränkung der Blaugrenze keine andere Farbe mehr erkannt wird. Die Ansicht vertritt namentlich Schön und sie ist die Hauptstütze für die Theorie, die er zur Erklärung der Farbenstörung bei Atrophie aufstellt. Er nimmt an, dass zur Empfindung für Grün die grösste Erregbarkeit gehört, demnächst zu der für Roth, die geringste für Blau. Wird nun bei Atrophie die Erregbarkeit für alle Farben um eine gleiche Quote herabgesetzt, so muss demnach die Empfindung für Grün zuerst unter die Schwelle sinken, die für Blau am längsten bestehen. Minimale Gesichtsfelder mit Erhaltung aller Farben müssen demnach auf einen anderen Krankheitsprocess hindeuten; die Retinitis pigmentosa liefert auch nach unseren Beobachtungen unter Umständen Gesichtsfelder von nur 8° Ausdehnung um den Fixirpunkt mit Erhaltung aller Farben, die unmittelbar an der Aussengrenze auftauchen. Hier ist, wie die anatomische Untersuchung zeigt, die Degeneration der äusseren Netzhautschichten Schuld an der Gesichtsfeldbeschränkung: die Perception der Farben beweist dabei die Integrität der leitenden Fasern. Schön bezeichnet auch ungefähr die Ausdehnung der Aussen- resp. der Blaugrenze, bei welcher nach seinen Beobachtungen stets die Perception der andern Farben aufhören müsse; für genuine progressive Atrophie will er*) bei Ausdehnungen der Aussen-

*) cfr. l. c 25. Gesichtsfeld III a.

grenze von c. 80° in horizontaler, c. 70° in vertikaler Richtung niemals mehr Farbenempfindung angetroffen haben. Für neuritische Atrophie giebt Schön zu, dass auch bei grösserer Beschränkung der Aussengrenzen noch Farbenempfindung vorkommt, namentlich für Blau und eventuell noch für Roth. Obwol auch wir die Reihenfolge, in welcher die Empfindung für die einzelnen Farben aufhört, durchaus wie oben angegeben gefunden haben, so kann ich doch nach unseren Erfahrungen diesen Behauptungen nicht beistimmen. So wurde z. B. bei tabetischer Atrophie bei einem Briefträger (Julius Flemming 15. 12. 81) auf dem linken Auge ein Gesichtsfeld beobachtet, das nach oben, oben innen und oben aussen nur 12°, nach aussen 20° umfasste, während in allen anderen Meridianen der Defect sich bis in die Nähe des Fixirpunktes erstreckte und in diesem kleinen Bezirk wurden alle Farben erkannt; auch bei genuinen Atrophien und Atrophien bei chronischer Meningitis wurde mehrere Male noch in kleineren manchmal peripher gelegenen Zonen Grün und Roth erkannt, bei Aussengrenzen von solcher Einschränkung, dass Schön bei ihnen höchstens die Perception für Blau concediren würde. Schön hat Aehnliches bei Atrophien des Opticus in Folge von Glaukom gefunden*) und glaubt hier dieser Komplication den ihm auffallenden Befund zuschreiben zu müssen; unsere Erfahrungen zeigen, dass dieses nicht nöthig ist, weil es unmöglich ist, aus einer bestimmten hochgradigen Einschränkung der Aussengrenzen mit Sicherheit auf den Ausfall einer Farbe zu schliessen. — Ebensowenig können wir der Vermuthung Treitels[1]) beipflichten, der aus einer allerdings geringen Zahl von Fällen geneigt ist anzunehmen, dass der Beginn mit sectorenförmigen De-

*) cfr. l. c. p. 85.

[1]) Arch. f. Ophth. XXV.

fecten charakteristisch für tabetische Atrophie sei; wir haben gefunden, dass ähnliche Defecte für Farben und von diesen zuerst für Grün sich recht häufig vorfinden, und namentlich auch beim Glaukom die Stelle bezeichnen, an welcher bald Verfall der Aussengrenze eintreten wird ohne dass es regelmässig bei tabetischer Atrophie vorgekommen wäre.

Indess die Hauptsache, die in der angegebenen Weise fortschreitende Farbenblindheit bei Atrophie unterliegt wol kaum der Controverse.

Was nun die Retinalleiden betrifft, so steht zunächst die schon erwähnte Retinitis pigmentosa sehr charakteristisch der Sehnervenatrophie gegenüber; hier verfällt das Gesichtsfeld, aber nicht die Farbenempfindung und so lange noch ein Gesichtsfeld existirt, besteht auch Perception für alle Farben. Auch bei allen übrigen Retinalleiden fehlen ähnliche Störungen der Farbenempfindung wie bei Atrophie; die Anomalien des Gesichtsfeldes, die hier vorzüglich zur Beobachtung kommen, sind Scotome und zwar meistens positive; wir finden sie bei Blutungen, besonders in der Macula, der Ausdehnung und Lage der Blutung entsprechend; aber auch bei haemorrhagischer Retinitis mit diffuser Trübung des Netzhautgewebes finde ich keine Einengung der Farbenfelder verzeichnet; auch bei nephritischer Retinitis besteht mehr oder minder bedeutende Amblyopie ohne Gesichtsfeldbeschränkung und ohne Störung des Farbensinnes; [1]) ebenso ist nach Leber letztere bei Diabetes nicht vom Netzhautleiden selbst, sondern von gleichzeitiger Sehnervenatrophie abzuleiten. [2]) Bei Leukämie und perniciöser Anämie finde ich keine Farbenuntersuchungen verzeichnet, doch da hier die Sehstörung wol allein vom

---

[1]) Leber Graefe & Saemisch B. V. p. 582.

[2]) Leber l. c. p. 595.

Sitz und der Ausdehnung der vorhandenen Blutungen abhängig ist, dürfte auch hier nicht an Einengung der Farbenfelder oder mangelnde Perception der Farben zu denken sein. Bei diffuser chronischer Retinitis, wie sie am häufigsten im Gefolge der Syphilis auftritt, mit centralen und peripheren positiven Scotomen und bedeutender Herabsetzung des Lichtsinns, ist der Farbensinn „im Anfang des Leidens normal, so lange es nicht zu Netzhaut- und Sehnervenatrophie gekommen ist,“ [1]) so dass Leber in einem Falle von Störung des Farbensinnes bei geringer Amblyopie und freiem Gesichtsfeld daraus auf eine Komplication mit einem nicht nachweisbaren Sehnervenleiden schliessen zu müssen glaubte. Bei der seltenen centralen recidivirenden Retinitis sind wol keine genauen Untersuchungen über Störung des Farbensinns angestellt. In den Funktionsstörungen ziemlich übereinstimmend mit chronischer diffuser Retinis zeigt sich die Retinitis der äusseren Schichten; mag sie als Chorioretinitis disseminata und diffusa oder pigmentosa ophthalmoskopisch auftreten, so werden wir immer Scotome im Gesichtsfeld vorfinden als Ausdruck dafür, das an den betreffenden Stellen der Netzhaut durch die Pigmentwucherung eine Läsion der percipirenden Elemente eingetreten ist; den Erkrankungsherden entsprechend kommen daher mitunter sehr zahlreiche vereinzelt stehende Scotome vor, so dass das Gesichtsfeld „siebartig durchlöchert“ erscheint; sie können im weiteren Verlauf konfluiren und ringförmige Defecte bilden; weder Weiss noch Farben werden in den scharf begrenzten Defecten erkannt, die hart an den Rändern wieder auftauchen; die Ringscotome liefern dabei den Beweis, das die über die Krankheitsherde hinweglaufenden Fasern ihre Leitungsfähigkeit intact erhalten haben müssen, sobald jenseits des Ringes die Farben normal

[1]) Leber l. c. p. 613.

erkannt werden; schliesst sich an ein nicht völlig geschlossenes Ringscotom continuirlich wie in No. XXXV. und XXXVI. bei Schön [1]) ein bis zur Peripherie reichender Defect an, so scheint mir dadurch noch nicht der Beweis gegeben zu sein, dass in solchen Fällen innerhalb des zonulären Defectes die Pigmentwucherung nicht nur die hinteren percipirenden Schichten der Retina, sondern auch die leitenden Fasern zerstört haben müsse, wie dies Schön will; sondern ebenso gut wie im zonulären Defect kann auch im peripherischen die gleiche Ursache, nämlich Funktionsunfähigkeit der äusseren Schichten den Ausfall der Perception bewirken; auch wissen wir über den Verlauf der Fasern zu wenig, als dass man behaupten könnte, die jenen peripherischen Theil versorgenden Fasern müssen durch die mit ihm zusammenhängenden mehr central gelegenen aber nur über einen und einen halben Quadranten sich erstreckenden Defect nothwendiger Weise hindurchlaufen, um zur Papille zu gelangen; und noch wahrscheinlicher wird meine Ansicht über den peripheren Defect, wenn man die oben genannten Gesichtsfelder mit No. XXXVII. bei Schön vergleicht; hier wird ausser einem centralen kleinen Kreise (40° im horizontalen, 35° im verticalen Durchmesser) nur noch in einer lateralwärts an der Peripherie gelegenen schmalen Zone von 10° Breite gesehen; dieser Fall zeigt doch gerade, wie widerstandsfähig oder wie wenig getroffen von der schädlichen Ursache die Fasern bei dieser Art der Retinalleiden sein können, da bei sehr fortgeschrittener Pigmentwucherung, die den grössten Theil des Gesichtsfeldes zerstört hatte, trotzdem die zu jener schmalen peripheren Zone verlaufenden Fasern ihre Leitungsfähigkeit bewahrt haben.

Wir finden also bei allen Retinalleiden im Gegensatz zu der Sehnerven-Atrophie keine Einschränkung der

---

[1]) l. c.

Farbengrenzen, keinen Ausfall von Farben; Erkrankungen der inneren Schichten vermögen überhaupt das normale Farbengesichtsfeld gar nicht zu alteriren, Erkrankungen der äusseren Schichten dagegen äussern sich durch, meistens peripher gelegene, Scotome; dieselben geben einen scharfrandigen Defect, indem die Farben unmittelbar an die Grenze herantreten, und werden in der Mehrzahl der Fälle vom Patienten bei herabgesetzter Beleuchtung als positive empfunden; sie beruhen auf Functionsunfähigkeit der von der zu Grunde liegenden schädlichen Ursache — Blutung, Pigmentwucherung etc. — local getroffenen resp. zerstörten Stäbchen und Zapfen. Die öfters dabei auftretende Einengung der Aussengrenze, an welche sich in der Regel unmittelbar die Farbengrenzen anschliessen, beruht ihrem Wesen nach auf denselben Ursachen, aus welchen die Scotome entstehen: es ist die langsam fortschreitende Vernichtung der percipirenden Elemente von der Peripherie aus. Gesellen sich zu solchen Erscheinungen Einengungen der Farbengrenzen im Verhältniss zur Aussengrenze oder Ausfall einer Farbe, so sind wir hieraus berechtigt auf Komplication mit einem Sehnervenleiden zu schliessen und zwar, wie man allgemein annimmt, auf partielle oder progressive Atrophie des Opticus.

Welche Stellung nimmt nun in Bezug auf Störung des Farbensinnes Neuritis ein? Bedingt sie auch an und für sich Störung des Farbensinnes und bietet eventuell letztere besonders charakteristische Kennzeichen?

Wie schon oben gesagt, zeigt es sich bei Durchsicht der Literatur, dass bisher zur Beantwortung dieser Fragen zu wenig Untersuchungen angestellt sind; deshalb finden wir meistens sehr dürftige Angaben über diesen Gegenstand und dabei braucht es auch nicht aufzufallen, dass die Befunde in den einzelnen Fällen zum Theil einander widersprechend erscheinen. Im Allgemeinen

herrscht durchaus die Ansicht, Neuritis an sich bedinge keinerlei Störung des Farbensinns, findet sich aber solche bei wiederholten Untersuchungen, so soll dies beweisen, dass der Uebergang in Atrophie schon vorhanden ist.

Zu letzterer Ansicht hat vielleicht am meisten der Befund und der Verlauf bei retrobulbärer Neuritis beigetragen [1]) — die einzige Form der Neuritis, die bisher genauer auf Farbenstörung untersucht worden ist. Die bei ihr als charakteristisch auftretenden centralen Scotome — oft nur durch Farben nachweisbar —, die sehr selten völlig schwinden, machen es nach Lebers geistvoller Erklärung derselben als abhängig von der Atrophie derjenigen Fasern, die im Opticus peripher verlaufen, an der Papille temporalwärts mit weisser Verfärbung sichtbar werden und dann sich zur Macula hinziehen, sehr wahrscheinlich, dass jene centrale Farbenstörung eben von partieller Atrophie des Opticus abhängig ist. — Zu dieser Form ist ferner Arlts Retinitis nyctalopica zu rechnen und wahrscheinlich der grösste Theil der Intoxications-Amblyopien. Bei reinen Formen der chronischen retrobulbären Neuritis sagt Leber,[2]) lässt die Peripherie des Gesichtsfeldes in keiner Weise eine Störung oder Einschränkung erkennen; weiter unten macht er [3]) dann die Bemerkung, dass „in manchen Fällen neben einem stark ausgesprochenen centralen Scotom auch leichtere Farbenblindheit in der Gesichtsfeldperipherie auftritt; dabei kann die excentrische Sehschärfe noch ohne merkliche Abnahme sein; als ein nächst höherer Grad der Störung ist dann das Hinzutreten von Undeutlichkeit oder Einschränkung des excentrischen Sehens zu be-

---

[1]) Leber in Gr. & S. Band V. § 214 u. f.
[2]) l. c. § 233.
[3]) Leber l. c. § 238.

trachten, was bereits den Uebergang zu den schweren Formen, der progressiven Sehnervenatrophie, bildet.“

Aehnliche Funktionsstörung zeigt die selten beobachtete Neuritis aus congenitaler Anlage; auch hier treten centrale Scotome auf, in denen „der Farbensinn immer vollständig aufgehoben oder wenigstens erheblich gestört ist.“ [1]) In einigen Fällen hat der in seiner Function gestörte Abschnitt des Gesichtsfeldes soweit nach der Peripherie gereicht, dass er mit der farbenblinden Zone des normalen Auges zusammenfloss: es bestand also Farbenblindheit und diese Fälle gehörten wol zu denen, die mit Amaurose durch Atrophie endeten.

Also bedeutendere Störungen des Farbensinnes in der Peripherie deuten auf allgemeinere Atrophie des Opticus hin, ebenso wie die in der Regel vorkommenden centralen Farben-Scotome auf partielle Atrophie zu beziehen sind. Bei acuter retrobulbärer Neuritis mit einfacher Ischämie der Netzhaut findet sich bei Leber nichts über Farbenstörung gesagt, ausser in dem von ihm zum Schluss von § 215 speciell erwähnten Falle, wo vollständige doppelseitige Amaurose sich „bis auf mässige Amblyopie mit erheblicher Gesichtsfeldbeschränkung“ besserte; hier hat die „zuerst sehr hochgradige Störung des Farbensinnes sich später bedeutend gebessert“ — welcher Art die Störung gewesen, ist nicht gesagt. Zu den dort erwähnten Fällen (nach v. Graefe, Frémineau und Horner), wo nach resp. 2, 8 und 11 wöchentlicher Dauer der Amaurose völlige Wiederherstellung eintrat, findet sich auch nichts über Farbenstörung im Verlaufe der Besserung gesagt — es sind wol keine Untersuchungen daraufhin angestellt. — Von der Stauungspapille bei tumor cerebri heisst es in § 196, dass „auch hochgradige Störung des Farbensinnes, besonders im atrophischen Stadium der

[1]) Leber § 227.

papillitis, in ihrer Form, soweit sie bis jetzt untersucht ist, ganz mit der bei einfacher Sehnerven-Atrophie übereinstimmt.“ Bei acuter Neuritis ohne nachweisbare Ursache oder durch rheumatische Einflüsse (§ 217 u. f.), bei Neuritis syphilitica (§ 223 u. f.) und Neuritis nach suppressio mensium ist über Störung des Farbensinnes gar nichts erwähnt. Von Amblyopien nach acuten fieberhaften Krankheiten, wie sie mit dem ophthalmoskopischen Befunde einer Papillitis, oder Papillo-retinitis nach Typhus, Pneumonie, Masern, im puerperium ohne Albuminurie, ja sogar einmal nach einfacher Angina tonsillaris (von v. Graefe) beobachtet sind, sind überhaupt nur wenige Fälle bekannt geworden und bei ihnen wol keine Farbenuntersuchungen angestellt.[1]) Besonders erwähnenswerth scheint mir von dieser Gruppe eine Neuritis nach Typhus exanthematicus, die von Chisolm[2]) mitgetheilt ist; hier trat in der Reconvalescenz von Typhus Neuritis unter wahrscheinlich cerebralen Symptomen auf, die rasch zu beiderseitiger Erblindung führte; im Laufe eines Jahres etwa besserte sich das Sehvermögen so weit, dass Jaeger No. 1 gelesen wurde. — Das Auffallendste und Interessanteste dabei ist Chisolm die bei der Besserung zuerst beobachtete völlige Farbenblindheit, die ebenfalls mit der Zeit rückgängig wurde; doch scheint völlige Wiederherstellung des Farbensinnes nicht eingetreten zu sein, da Roth Braun genannt wurde; über Grünempfindung ist nichts gesagt, überhaupt ist die Prüfungsmethode nicht angegeben. Der endliche Ausgang scheint partielle Atrophie gewesen zu sein.

---

[1]) Leber l. c. § 216.

[2]) Chisolm 1869. Colour-blindnees resulting from neuritis. Ophth. Hosp. Rep. VI.

Bei den zahlreichen und eingehenden Untersuchungen, die Schön[1]) angestellt hat, ist Neuritis sehr kurz abgehandelt — wenig mehr als eine Seite wird ihr gewidmet. Zunächst wirft er sie mit Retinitis morb. Brightii und specifica zusammen und sagt von diesen „Entzündungen“ insgesammt, dass sie sich leicht charakterisiren liessen: bei einzelnen nicht genau zu bezeichnenden Formen kämen centrale Scotome vor, doch sei dieser Befund selten; häufig sei das Gesichtsfeld völlig normal, die Aussengrenzen nicht verengt und nur eine gewisse Unsicherheit herrsche in der Farbenbestimmung, so dass sie unregelmässige Contouren zeigen, so dass z. B. Roth mitunter über die Blaugrenze hinübergreife. — Ebenso wie bei Retinitis der inneren Schichten, bei denen die Erkrankung die bindegewebigen Theile betrifft, die Nervenelemente aber intact bleiben, keine Farbenstörung besteht, ebenso gelte dies auch für frische Neuritis: „erst wenn bei derselben die narbige Contraction des neugebildeten Bindegewebes zur Geltung kommt, tritt Druckschwund der Nervenfasern ein.“ — Deshalb soll „chronische Neuritis Gesichtsfelder liefern, die von denen bei Atrophie nicht zu unterscheiden sind;“ das heisst also wieder: Farbenstörung tritt bei Neuritis nur mit Uebergang in Atrophie ein. Und doch giebt[2]) er ein Gesichtsfeld bei „Neuritis mit starker Infiltration der Papille von nur 20° Durchmesser mit gut erhaltener Farbenempfindung in dem kleinen Bezirk.“ Hierfür gilt wol die weiter unten stehende Erklärung: „Nur wenn Neuritis mit starker Infiltration der Papille einhergeht, und die Nervenfasern durch die neugebildeten Massen zu sehr comprimirt werden, kann die Function der ner-

---

[1]) Schön, Lehre vom Gesichtsfeld und seinen Anomalien und Zehender M. B. XI. p. 171.

[2]) l. c. No. XX.

vösen Elemente sogleich im Anfang aussetzen.“ Im Uebrigen ist über den weiteren Verlauf der Neuritis, die das stark eingeengte Gesichtsfeld zeigte, nichts gesagt.

Ich kann nun dazu übergehen, was wir, seitdem Herr Dr. Schneller die Aufmerksamkeit auf diesen Punkt lenkte, bei dem reichen Material seiner Klinik in den Untersuchungen der einschlägigen Fälle in den letzten zwei Jahren gefunden haben.*) Zunächst sei mir gestattet noch in Kürze über die Untersuchungsmethode zu sprechen, die wir angewandt haben.

Um das beste Licht zu haben, wurde die Untersuchung nur Mittags gemacht, an trüben Tagen überhaupt nicht. Der Fixationspunkt war das Centrum des Perimeterbogens, so dass die Projection des Gesichtsfeldes von der Macula aus gerechnet wird, wie es Woinow vorgeschlagen hat und wozu auch Schön räth, obwol bei ihm auch noch nach Försters Methode der Mariottesche Fleck zum Mittelpunkt gemacht ist; hierbei stört nur der das Fixirobject tragende Stab und Vortheile sind dabei nicht vorhanden. Als Prüfungsobjecte dienten auf schwarze Täfelchen geklebtes glanzloses, farbiges Blumenpapier, wie es wol meistens jetzt dazu verwendet wird und zwar: Blau, Gelb, Roth und Grün in Quadraten von 1 ctm. Seite. Für Gelb wurde meines Wissens nur von Schön in der ersten Zeit seiner Untersuchungen [1])

---

*) Anmerkung. Bei dem stets wachsenden Interesse, das die Anomalien der Farbenempfindung boten, wurde bei den meisten Patienten mit Hintergrunds-Erkrankung die Farbenuntersuchung des Gesichtsfeldes gemacht, so dass mir jetzt über 400 Farbengesichtsfelder vorliegen; etwa die Hälfte derselben betrifft Patienten mit Neuritis, von denen ich jeden auch bei einseitiger Erkrankung zur Vergleichung auf beiden Augen und soweit es möglich in regelmässigen Zwischenräumen wieder untersucht habe.

[1]) s. Zehender l. c.

die Peripherie geprüft: dann hat man sich im Allgemeinen mit den drei anderen Farben begnügt, da man annahm, dass Gelb sich immer an die Blaugrenze anschliesst; weiter unten wird sich zeigen, das wir Grund hatten auch an der Prüfung mit Gelb festzuhalten. Dass die Grösse der Quadrate nicht gleichgültig ist, wird wol im Gegensatz zu der Ansicht Woinows heute überall angenommen. Viele Untersuchungen sind mit Quadraten von 2 ctm Seite angestellt; es scheint, dass namentlich bei Roth, Grün und Gelb pathologische Einschränkungen der Farbenfelder sich viel schärfer mit Quadraten von 1 ctm Seite markiren als bei solchen von 2 ctm; im Allgemeinen wird der Unterschied der Farbengrenzen namentlich bei normal empfindenden Augen hierbei jedoch nicht sehr gross sein. Zum Nachweis von centralen Scotomen mussten öfters noch kleinere Quadrate angewendet werden bis zu 3, 2 und 1 Mmtr. Seite; man kann nicht sagen, dass dabei zu hohe Anforderungen gestellt sind; denn falls das eine Auge des Patienten normal war, wurde die Farbe mit dem gesunden Auge sofort genannt und wenn dies nicht der Fall, übt wegen der vielleicht doch mangelhaften Beleuchtung etc. das Auge des Untersuchers leicht die Controle. War die Aufmerksamkeit des Patienten in solcher Weise erregt, so bemerkten sie dann auch leicht wie bei grösseren Quadraten die Farbe im Centrum verblasste. Die Täfelchen wurden von der Peripherie dem Centrum allmählich genähert; bei Weiss wurde stets zuvor gesagt, dass Weiss kommt und hier hat Patient den Moment zu nennen, wann der erste helle Schimmer sein Auge trifft; bei der Annäherung von Farben wurde dieselbe nicht genannt und der Patient hat sie zu nennen, sobald er glaubt, sie zu erkennen, also nicht den Punkt abzuwarten, wo sie ihm gesättigt erscheint; prüft man sein eigenes Auge, so sieht man, mit welcher Sicherheit man den Punkt bezeichnen kann

an welchem das heranziehende Grau oder Weiss, in dem die Farbe zuerst dem Auge erscheint, mit einem Male in eine deutlich zu erkennende Farbe sich umwandelt. Auch habe ich bei wiederholten Prüfungen oft bis auf einen Grad genau übereinstimmende Resultate bekommen, indess muss zugegeben werden, dass namentlich durch Haltung des Kopfes oder auch aus anderen Gründen mitunter kleine Differenzen auftreten können. Es wurde stets darauf geachtet, dass bei der Prüfung des oberen Theiles des Gesichtsfeldes durch Erheben des oberen Lides und Zurückziehen der Stirn keinerlei Hinderniss den einfallenden Strahlen sich entgegenstellte, ebenso wie eventuell immer der Einfluss der Nase bei Prüfung der Innenseite durch leichte Seitwärtsdrehung des Kopfes beseitigt wurde. Aber auch bei allen Vorsichtsmassregeln schwanken schon die physiologischen Grenzwerthe, dass Schön aus 5° selbst aus 10° Differenz nicht glaubt berechtigt zu sein auf eine Abnormität zu schliesen; hierbei ist zu erinnern, dass den grössten Werth die wiederholten Untersuchungen desselben Auges in verschiedenen Krankheitsstadien haben und wenn ein Auge normal ist, der Vergleich mit demselben. Bei dicsen relativen Ausdehnungen der Farbengrenzen haben Differenzen von 10° meiner Meinung nach entschieden schon eine Bedeutung, wol auch schon die von 5°; indess eine allzu grosse Genauigkeit ist bei der Prüfungsmethode nicht möglich, aber, wie auch Schön hervorhebt, auch gar nicht erforderlich. Die Prüfung in vier Meridianen scheint mir fast für alle Fälle ausreichend zu sein; sieht man Gesichtsfelder durch, in denen in noch mehr Meridianen Prüfungen gemacht sind, so wird man zugeben müssen, dass bis auf seltene Ausnahmen die letzteren, ohne das Gesammtbild irgend wie wesentlich zu beeinträchtigen, hätten fortbleiben können; man thut dabei etwas Ueberflüssiges, was mit Rücksicht auf Zeit des Arztes und

Ermüdung des Patienten besser unterbleibt. — Von der grössten Wichtigkeit bleibt nun für die Untersuchung pathologischer Verhältnisse die Verständigung darüber, was man als physiologische Grenzen der Farbenfelder anzusehen hat; wie schon bemerkt, schwanken dieselben individuell nicht unerheblich, werden sogar von Refraction und Accommodation beeinflusst. Deshalb hat es grosse Schwierigkeiten bestimmte Werthe für die Ausdehnung der einzelnen Farbengrenzen aufzustellen, selbst wenn sie nur den Durchschnitt bezeichnen sollen, wie auch die abweichenden Resultate der einzelnen Autoren beweisen. [1]) Dennoch glaube ich, dass man sichere Anhaltspunkte für die Bezeichnung eines normalen Gesichtsfeldes gewinnen kann, die ich sowol nach den Untersuchungen anderer als nach unseren eigenen Erfahrungen hervorheben möchte. Zunächst scheint von der grössten Bedeutung die concentrische Anordnung und die normale Reihenfolge der Farbengrenzen; nach der farbenblinden Zone, die den Bezirk zwischen Aussengrenze (Grenze für Weiss) und Grenze für Blau umfasst und die ich auch im Durchschnitt von 10° Breite finde, folgt Blau, woran sich unmittelbar Gelb anschliesst, oft so, dass die Grenzen für beide Farben identisch sind; dann folgt die Grenze für Roth, endlich die kleinste Ausdehnung hat Grün. Bei Untersuchungen mit Quadraten von 1 ctm Seite, wenn das Auge soweit dies möglich im Mittelpunkt des Kreises, also auch namentlich in gleicher Höhe mit dem Fixirpunkt steht, habe ich im Durchschnitt gefunden:

---

[1]) Aubert, Förster, Landolt, Schön u. A.

für	Weiss	Blau	Gelb	Roth	Grün
Aussen	90°	80°	schliesst	65°	50°
Aussen oben	70°	60°	sich dem	45°	40°
Oben	50°	40°	Blau	33°	27°
Innen oben	55°	45°	eng	30°	25°
Innen	60°	45°	an.	30°	25°
Innen unten	60°	50°		35°	27°
Unten	72°	58°		45°	30°
Aussen unten	85°	75°		55°	40°

Schon physiologisch schwanken die Grenzen für Roth und Grün bedeutender als die für Blau und Gelb und sie werden auch bei pathologischen Verhältnissen, wie allgemein zugegeben wird, zuerst und am meisten alterirt; nächstdem werden, wie unten gezeigt werden soll, in vielen pathologischen Fällen auch mit am ersten die Grenzen für Gelb alterirt; da normal Gelb stets eng an Blau sich anschliesst, wird es daher sofort als auffallend zu bezeichnen sein, wenn die Gelbgrenze sich der für Roth oder Grün nähert, oder sogar kleiner als letztere erscheint. Mit grösserer Vorsicht will die Einengung von Roth und namentlich die für Grün beurtheilt werden; nach unseren Erfahrungen glaube ich aber annehmen zu dürfen, dass, wenn in dem nach oben, innen und unten gelegenen Theil des Gesichtsfeldes die Grenze für Roth unter 25°, für Grün unter 20° und in dem nach aussen gelegenen Theile Roth unter 40° und Grün unter 30° sinkt, man von vorn herein mit Recht eine pathologische Einschränkung annehmen darf. Ferner kann für den einen ein relativ enges Farbenfeld namentlich für Roth und Grün normal sein, während dieselben Grenzen für den andern eine pathologische Einengung bedeuten; hier werden, falls ein Auge normal ist, die Vergleichung mit demselben, wenn nicht, wiederholte Untersuchungen und Berücksichtigung etwa vorhandener anderer Symptome Anhaltspunkte für die richtige Beurtheilung liefern; ein-

springende Winkel, auch nur für eine Farbe bei gut erhaltener Aussengrenze, Durcheinanderlaufen der Farbengrenzen, wodurch die normale Reihenfolge derselben aufgehoben ist und mitunter statt concentrischer Anordnung wahre Zickzacklinien herauskommen, werden stets als pathologisch anzusehen sein; selbst scheinbar geringfügige Einengungen auch nur einer Farbengrenze in einer bestimmten Richtung werden mitunter den Schluss erlauben, dass noch Störungen der völligen Functionsfähigkeit der leitenden Fasern bestehen.

Ich hoffe diese Annahmen durch die Thatsachen, welche wir gefunden haben, beweisen und an ihnen am besten erläutern zu können. Bevor ich aber zur Anführung von Krankengeschichten übergehe, sei mir gestattet, sogleich das Resultat aus den Untersuchungen der Hauptsache nach aufzustellen:

1) Jede Neuritis, gleichviel ob sie den Ausgang in Atrophie oder Genesung nimmt, hat stets Störung des Farbensinnes im Gefolge. — Der Grad derselben ist auch bei den Neuritiden mit Ausgang in Heilung so wechselnd, dass dabei Abstufungen von völliger Farbenblindheit bis zu leichten Einengungen und Unregelmässigkeiten einzelner Farbengrenzen auftreten können; ähnliche Schwankungen zeigen sich in der Dauer der Farbenstörung.

2) Die Prüfung der Gesichtsfelder durch Pigmente giebt den sichersten Anhalt für die Beurtheilung des Verlaufes der Neuritis und weist noch mitunter Funktionsstörungen des Sehnerven nach, wenn der ophthalmoskopische Befund und gute centrale Sehschärfe keinerlei Abnormitäten mehr erkennen lassen; sie ist daher die feinste Prüfungs-Methode.

Aus vielen ähnlichen Beobachtungen wähle ich zunächst einen Fall, der bei einer langen Beobachtszeit recht charakteristisch die Störungen und Besserungen des Farbensinnes bis zur völligen Wiederherstellung, sogar nach einem Recidiv zeigt.

Herr G. Rohde aus S., 22 Jahre alt, stellte sich am 20/11. 1881 zum ersten Male mit Klagen über verminderte Sehkraft des rechten Auges und Schmerzen bei Bewegungen desselben nach oben vor. Er ist kräftig gebaut, hat blühend gesundes Aussehen, nie an Syphilis gelitten, überhaupt keine schweren Erkrankungen durchgemacht, ist nicht potator und raucht wenig. Vor etwa 8 Wochen ist ihm im Bivak in einer Nacht durch Regen die rechte Körperseite stark durchnässt worden, worauf er mit erheblichen Schmerzen in der rechten Seite des Kopfes erwachte, die jedoch in einigen Tagen sich legten; vor etwa 10 Tagen empfand er Schmerzen bei Bewegungen des rechten Auges, namentlich nach oben und hierbei will er auch zuerst bemerkt haben, dass er auf diesem Auge schlechter als links sah. Es ergiebt sich l. E. S. fast $^8/_5$, r. mit + 1,5 und cyl. + 1,0 A. horizontal S fast $\frac{3}{4}$. Ausser Atropin-Mydriasis ist äusserlich nichts Auffallendes; ophthalmoskopisch zeigt sich starke Röthung der Papille, deren Grenzen völlig verwischt nach allen Richtungen sind; Arterien von normaler Ausdehnung, Venen von etwas stärkerer Füllung als normal; keine Prominenz, keine cerebralen Symptome. — Die an demselben Tage vorgenommene Untersuchung des Gesichtsfeldes ergiebt links — hierzu Gesichtsfeld No. 1[1]) — concentrische Anordnung und weite Ausdehnung der Farbengrenzen, rechts — hierzu No. 2 — erhebliche Einengung aller Farbengrenzen mit einspringenden Winkeln. Auf einen Raum, der in verticaler Ausdehnung wenig mehr als 30°, in horizontaler etwa 80° beträgt, sind alle Farben beschränkt; Gelb ist von der Blaugrenze abgewichen, schliesst sich dem Roth an, ist aber kleiner als die Rothgrenze. Leider vermag ich über die Aussengrenze an jenem Tage nichts zu sagen;

[1]) s. die Farbentafel hinten.

centrale Scotome auch für kleinere Quadrate als 1 ctm Seite sind nicht nachweisbar. — Bei klinischer Behandlung mit Inunctionen, Blutentziehungen etc. besserte sich die S. rasch, dass nach 20 Tagen am 9/12. 81 schon r. E. S. $= \frac{7,5}{5}$ notirt ist; die ophthalmoskopische Untersuchung ergab temporalwärts gute, scharfe Begrenzung der Papille, nasalwärts waren die Grenzen verwischt; an diesem Tage wurde das Farbengesichtsfeld aufgenommen, wie es No. 3 zeigt; also bei übernormaler S. bestehen hier sowol leichte Einschränkungen der Aussengrenze als auch ganz erhebliche für Farben, die zum Theil durcheinanderlaufen und alle einspringende Winkel bilden; Gelb hat sich erweitert, aber die Blaugrenze noch nicht erreicht. — Von jetzt ab wurde in ziemlich regelmässigen Zwischenräumen (von etwa sieben Tagen) das Farbengesichtsfeld aufgenommen. Die S. blieb zunächst gleich gut, nahm dann noch etwas zu, so dass sie vom 30/12. 81 auf beiden Augen gleich gut war, nämlich fast $\frac{8}{5}$. Mit dem Spiegel konnte seit Ende Dezember 81 ebenfalls selbst bei genauester Untersuchung im aufrechten Bilde kein Unterschied constatirt werden: die Begrenzung der Papille erschien auch nasalwärts ebenso gut wie links. — Vergleicht man nun die Gesichtsfelder vom 16/12, vom 21/12, vom 30/12, vom 9/1. 82, vom 21/1, vom 26/1. 82 — No. 4, so bemerkt man allmählich fortschreitende Erweiterung der Grenzen für die einzelnen Farben; die concentrische Anordnung und die normale Reihenfolge der Farben prägt sich immer deutlicher aus, die einspringenden Winkel und das Durcheinanderlaufen hört auf, bis am 26/1. 82 (No. 4) ein Gesichtsfeld vorliegt und auch bei späteren Untersuchungen ebenso gefunden wird, welches dem des linken Auges entspricht (No. 1) und als ein durchaus normales gelten kann. — Nach etwa einem Vierteljahre stellte sich Patient wieder vor, weil er rechts wieder Abnahme der S. bemerkt hatte;

die Untersuchung ergab r. E. S. = $\frac{4}{5}$, Papille getrübt, aber gut begrenzt; ihm wurde wieder klinische Behandlung vorgeschlagen, jedoch wollte er sich seinen Berufsgeschäften nicht entziehen; erst am 10/7. 83, also nach Verlauf von etwa 1¼ Jahr, kam er wieder, jetzt namentlich bewogen durch Schmerzen, die sich bei Bewegungen des rechten Auges wieder eingestellt hatten. Die Untersuchung ergab r. E. S. = $\frac{1}{20}$, Papille stark getrübt, die Grenzen gut erhalten, Arterien normal, Venen stark gefüllt; mit dem rechten Auge wird keine Farbe erkannt, dieselben erscheinen als helleres oder dunkleres Grau. Auch nach einer Blutentziehung am 13/7 stat. idem. Ord. Inunction und grosse Dosen Jodkali (3,0 pro die). Am 15/7 bemerkt Patient selbst, dass er heute zum ersten Mal Farben unterscheide. Am 16/7 ist S. auf $\frac{1}{3}$ gestiegen und No. 5 zeigt das Gesichtsfeld an diesem Tage. Die Aussengrenze stellt sich sogleich normal dar; die farbenblinde Zone ist erweitert, Gelb ist von der Blaugrenze abgewichen und folgt ziemlich der Rothgrenze, die Grüngrenze ist nicht concentrisch. Die nun folgenden Gesichtsfeldaufnahmen am 21/7 mit S = $\frac{1}{3}$, am 25/7 mit S = $\frac{2}{3}$, am 30/7 mit S = $\frac{1}{3}$ zeigten wieder die fortschreitende Besserung; centrale Scotome sind auch mit sehr kleinen Quadraten zu keiner Zeit gefunden worden. Mit der letzten am 30/7. 83 sind ziemlich genau wieder die alten Ausdehnungen der Farbengrenzen, wie sie auf No. 4 waren, erreicht: eine wenige Grade betragende Differenz aussen unten und aussen oben ist wol auf abweichende Haltung des Kopfes zu beziehen.

Eine ähnliche Serie von Farbengesichtsfeldern bei rheumatischer Neuritis liegt von zwei Frauen vor (Frau W. M. und Frau Dr. F.), die aber im Allgemeinen der oben angeführten Beobachtung so ähnlich sind, dass ich auf ihre Wiedergabe verzichten kann; auch bei ihnen zeigt sich die Aussengrenze sehr bald völlig normal, die

anfänglich sehr engen Farbengrenzen dehnen sich allmählich aus, hatten aber normale Grenzen in beiden Fällen noch nicht erreicht, als S schon = 1 und darüber war; Gelb ist zunächst bis zur Grüngrenze eingeschränkt, ja zeigt zeitweise in beiden Fällen grosse centrale Scotome. Bei Frau Dr. F. wurde die erste Untersuchung am 22/11. 81 gemacht und das Gesichtsfeld vom 19/1. 82 zeigt erst normale Grenzen, als schon lange S normal war und ebenso schon lange ophthalmoskopisch nichts Abnormes nachweisbar war; unterdess war das andere, rechte Auge erkrankt; bei der Untersuchung desselben am 7/2. 82 wurde auch das linke mit untersucht und die hier wieder gefundenen Einschränkungen der Farbengrenzen und einspringenden Winkel liessen ein Recidiv der linksseitigen Neuritis schon jetzt erkennen, obwol S noch gut war, auch subjective Beschwerden kaum vorlagen.

Von Neuritis des Sehnervenstammes aus cerebralen Ursachen — wahrscheinlich chronischer Meningitis — gelangte ein Fall zur Beobachtung, der schon durch die endliche Heilung bei anfänglich hochgradiger Störung der Functionen und langer Dauer derselben interessirt.

Karoline Wiedom, 53 Jahre alt, stellte sich zum ersten Male am 7/1. 82 mit Klagen über abnehmende Sehkraft beider Augen vor. Patientin hat keinerlei schwere Erkrankung durchgemacht, bietet auch keine Zeichen von Syphilis. Seit Monaten sollen heftige Kopfschmerzen, starker Schwindel beim Gehen, öfters Uebelkeit und Erbrechen auftreten. Störungen in der Motilität und Sensibilität nicht nachweisbar. L. H. 3,5 S = $\frac{5}{1\frac{1}{2}}$. R. E. (?) S = Finger in 2 m. Beiderseits trübe Papille mit guter Begrenzung. Das Farbengesichtsfeld zeigt links sehr geringe Einschränkung der Aussengrenze, mässige für Blau und Gelb, sehr bedeutende für Roth und namentlich Grün, welches nach aussen 12° beträgt, sonst die

Grenzen von 10° nicht überschreitet. Das Gesichtsfeld des rechten Auges giebt No. 6; nach aussen besonders, aber auch sonst Einschränkung der Aussengrenze; von Farben werden überhaupt nur Blau und Gelb und diese nur in einem sectorenförmigen Abschnitt von innen erkannt, der vom Centrum bis zu 35° nach der Peripherie reicht. Am 12/2 hat sich S auf $\frac{1}{24}$ gehoben; das Gesichtsfeld zeigt erweiterte Aussengrenzen, die Farbengrenzen sind fast völlig dieselben geblieben, nur ist innen oben peripherisch die Empfindung für Roth in grösserer, für Grün in kleinerer Zone aufgetaucht, die sich für erstere Farbe ungefähr von 5° bis 25°, für letztere von 5° bis 15° erstreckt. — Am 15/3. 82 hat sich S bei H 3,5 schon auf $\frac{1}{6}$ gehoben; aber das Farbengesichtsfeld hat auch nur geringe Veränderung erfahren; Roth und Grün hat das Centrum erreicht, Grün taucht fleckweise auch unten aussen und oben aussen auf bei 40° und bei 18°. Leider fehlen Gesichtsfeldaufnahmen aus den Monaten April und Mai; die nächste, die vom 27/6. 82 datirt, zeigt bei S = $\frac{6}{9}$ normale Aussengrenze, mässige Einschränkungen aller Farbenfelder, am meisten noch für Grün und einspringende Winkel; das zuletzt aufgenommene endlich vom 28/7. 82 bei H 3,5, S = 1 zeigt Grenzen, die mit denen von No. 4 fast identisch sind und jedenfalls als normal gelten müssen; das linke Auge hatte unterdess ebenfalls stets wachsende Zunahme der Grenzen gezeigt bis es auch am 28/7. 82 bei S = 1, H 3,5 ein Gesichtsfeld lieferte, ähnlich wie No. 1; überhaupt sind die Gesichtsfelder dieses Auges sehr ähnlich denen bei Neuritis rheumatica besprochenen, nur dass sich hier Gelb im Gegensatz zu jenen stets ziemlich eng an die Blaugrenze anschloss. Centrale Scotome wurden zu keiner Zeit nachgewiesen. —

Bei Neuritis syphilitica wurden mehrfach Gesichtsfelduntersuchungen in verschiedenen Krankheitsstadien

bei denselben Individuen gemacht; die Farbenfelder sind durchaus denen bei rheumatischer Neuritis ähnlich, namentlich hat sich auch hier die Einschränkung der Gelbgrenze gezeigt. die sich oft der Grüngrenze anschloss. — No. 7 und 8 zeigen die Gesichtsfelder des linken und rechten Auges der Frau K. B. am 16/2. 81; Roseola war vor einigen Monaten aufgetreten, Drüsenanschwellungen noch vorhanden; beide Papillen zeigten geringe Trübung mit leicht verwaschenen Grenzen. Bds. M. 1,75 S = $\frac{5}{6}$. Nach einer Inunctions-Kur zeigten am 9/1. 82 beide Gesichtsfelder bei normaler Sehschärfe normale Aussengrenze und Farbenfelder, die bis auf leichte Einengung und einspringende Winkel der Gelbgrenze normal waren, doch überragte auch die Grüngrenze nach innen nur wenig 20°; nach Aussetzen der Schmierkur zeigte sich am 16/4. 83 durch Abnahme der Sehschärfe (l. S = $\frac{2}{3}$, r. = $\frac{5,5}{6}$) und sehr bedeutende Einschränkung aller Farbengrenzen die Recrudescenz des Leidens und unsere Vermuthung bestätigt, dass auch im Januar wegen der noch vorhandenen wenn auch geringfügigen Störungen des Farbensinns der Process noch nicht erloschen war. Seitdem entzog sich Patientin der weiteren Beobachtung. Wie stark auch bei dieser Form der Neuritis die Störung des Farbensinns bei guter Sehschärfe sein kann, zeigt No. 9; es stellt das Gesichtsfeld des rechten Auges von Frau L. K. am 4/6. 83 dar, während die Sehschärfe schon $\frac{2}{3}$ betrug; Frau K. wurde vom 24/4 — 4/6. 83 wegen beiderseitiger Neuritis syphilitica in der Klinik behandelt; bei der Aufnahme war Bds. E. S l. = $\frac{5}{6}$ r. = $\frac{5,5}{24}$. Links war am 4/6. 83 S > 1 und das Gesichtsfeld ähnlich wie No. 1. Die weiteren Untersuchungen haben auch rechts eine bedeutende Ausdehnung der Farbengrenzen ergeben, doch sind sie auch zur Zeit noch nicht normal, trotzdem S fast 1 ist; Patientin ist noch in Behandlung. Bei einem durch Syphilis perniciosa letal

verlaufenden Falle von Neuritis waren es die Einschränkungen der Farbengrenzen, die zuerst die bald hereinbrechende Verschlimmerung erkennen liessen; Patient war mit Neuritis syphilitica rechts E. S = $\frac{1}{2}$ aufgenommen; die zuerst sehr eingeengten Farbengrenzen erweiterten sich, ohne völlig normal zu werden, während S allmählich auf 1 stieg; dann erfolgte wieder Einengung der Farbengrenzen bei gleich guter Sehschärfe als Verbote des bald rapide hereinbrechenden Verfalles des Sehvermögens; durch einen sectorenförmigen Defect nach innen unten kündigte sich die progressive Amaurose an; der Obductionsbefund ergab totale Atrophie des Sehnervenstammes.

Endlich möchte ich noch die Störungen des Farbensinnes erwähnen, die wir bei retrobulbärer Neuritis gefunden haben mit Ausschluss der Intoxications-Amblyopien. [1]) Die dieser Form der Neuritis eigenthümlichen centralen Farbenscotome [2]) wurden niemals vermisst und gaben mit einen Hauptanhaltspunkt für die Diagnose. Doch kann auch hier nach unseren Untersuchungen nicht zugegeben werden, dass [3]) „hierbei in reinen Fällen die Peripherie des Gesichtsfeldes in keiner Weise eine Störung oder Einschränkung erkennen lässt," falls diese Behauptung sich auch auf die Farbengrenzen ausdehnen soll. — Allerdings hat sich gezeigt, dass mitunter noch bei sehr starker Herabsetzung der centralen Sehschärfe und grossem centralen Scotom im Verlaufe der Besserung wie mit einem Schlage die Grenzen der Peripherie normal hergestellt waren — doch schien dies schon im-

---

[1]) Dieselben werden in nächster Zeit für sich allein vom Kollegen Barinowski, früheren Assistenz-Arzt der Schnellerschen Augen-Klinik, besprochen werden.

[2]) Leber l. c. § 233.

[3]) Leber l. c. p. 830.

mer ein relativ späteres Stadium im Verlaufe der Erkrankung zu sein, wodurch bewiesen wurde, dass im Gegensatz zu den oben besprochenen Neuritiden die Reparation des pathologischen Processes hier offenbar centripetal sich einleitet. Dementsprechend wurde zuerst immer die Blau- und Gelbgrenze normal, demnächst die Grenze für Roth und endlich die für Grün.

Leopold Lietz, 26 J. alt, aus B. stellte sich zuerst am 6/1. 83 vor; seit drei Tagen hatte links angeblich nach einer Erkältung eine bedeutende Abnahme der S stattgefunden; Patient erkennt nur von oben in nächster Nähe Handbewegung und unterscheidet auch an grossen Bogen auf diesem Auge keine Farbe. — Die Papille erscheint getrübt mit leicht verwischten Grenzen, namentlich temporalwärts. Am 15/1 hat sich S soweit gebessert, dass Patient Finger in 2 mtr zählt. Das Gesichtsfeld von diesem Tage zeigt No. 10. Die Aussengrenze ist fast völlig normal hergestellt und während von Farben nur Blau und in einer schmalen peripheren Zone Gelb erkannt wird, so hat doch Blau bereits eine ziemlich gute Ausdehnung in der Peripherie, ohne normal zu sein; daneben besteht ein grosses centrales Scotom für Weiss und alle Farben. Am 18/1 zählt Pat. F. in 4 mtr, das Gesichtsfeld zeigt jetzt völlig normale Aussen- und Blaugrenze, die Zone für Gelb hat sich ebenfalls in der Peripherie erweitert; aber Roth und Grün wird noch gar nicht erkannt und das centrale Scotom besteht ziemlich unverändert fort; ophthalmoskopisch zeigte sich die Begrenzung wiederhergestellt. — Am 27/1 ist S = $\frac{1}{3}$ notirt; jetzt hat neben normaler Aussen- und Blaugrenze auch Gelb und Roth sich gleich wieder in solchem Umfange hergestellt, dass es fast für normal gelten kann; Grün taucht aussen oben peripherisch in schmaler Zone bei 40° auf, wird aber auch in der Umgebung des Centrums erkannt, obwol hier seine Grenze recht erhebliche Einschränkungen

zeigt; das Scotom hat eine grosse Aenderung erfahren: es ist nur durch Farben nachweisbar und beschränkt sich auf einen Kreis von 8° Ausdehnung um das Centrum. Am 3/2 ist S fast $\frac{3}{5}$; alle Farbengrenzen sind bis auf einen einspringenden Winkel für Roth und Grün normal; das centrale Farbenscotom beginnt vom Centrum aus sich aufzuhellen: Roth und Grün werden in ganz kleinen Quadraten central erkannt, verschwinden aber in einem von 3° — 8° reichenden das Centrum umschliessenden Ring; Gelb erscheint central blassgelb und Blau als Grün. Die S stieg bis zum 13/2 noch auf $\frac{4,5}{5}$ und Patient mit dem Erfolge zufrieden, konnte nicht länger beobachtet werden; die Farbenprüfung vom 3/2 blieb die letzte. — Eine durchaus ähnliche Beobachtung wurde bei Felix Müller (4/2. 83) gemacht: auch hier erfolgte schon bei S = $\frac{1}{36}$ die allmähliche Herstellung der Farbengrenze in der Peripherie, nachdem vorher totale Farbenblindheit bestanden hatte: das centrale Scotom, zunächst für Weiss und Farben, dann nur für Farben nachweisbar, engte sich allmählich ein, war jedoch noch nach einem Vierteljahr vorhanden.

Nachdem die Störung des Farbensinnes bei jeder Form der Neuritis sich so deutlich gezeigt hatte, dass diese Untersuchungs-Methode als die feinste angesprochen werden musste, lag es nahe, auch bei den trübe-rothen hyperämischen Papillen, wie sie so häufig in Folge von accommodativer Asthenopie bei Hyperopie zur Beobachtung gelangen, sie anzuwenden. Geringere Einschränkungen der Farbengrenzen, die sich bei minder schweren Fällen zeigten, konnten immer noch zur Noth als physiologisch gelten; folgender Fall zeigt jedoch unzweifelhaft, wie starke pathologische Einschränkungen auch hierbei auftreten können.

Karl Dreyer, 26 Jahre alt, stellte sich am 5/12. 82 vor; er hatte viel und anhaltend zu einem Examen ge-

arbeitet und zuletzt machten das Verschwimmen der Buchstaben und die bald auftretenden heftigen Schmerzen in den Augen jedes Schreiben und Lesen unmöglich. Mit + 3,5 war der Nahepunkt seinem Alter entsprechend und damit S. l. = $\frac{1}{7}\frac{1}{2}$, r. = 1. Ophthalmoskopisch wurde derselbe Grad der Hyperopie konstatirt. Die Papille zeigte sich beiderseits dunkelroth, doch waren die Grenzen weder getrübt noch verschwommen; die Venen stark gefüllt, die Arterien normal. Das Gesichtsfeld des rechten Auges — No. 11 — an demselben Tage aufgenommen, zeigt bei normaler Aussengrenze sehr starke Einschränkungen für alle Farben bei ziemlich concentrischer Anordnung derselben; Gelb hat noch kleinere Ausdehnung als die Grüngrenze; durchaus analog ist das Gesichtsfeld des anderen Auges. Bei Gebrauch der betreffenden Convexgläser nach Schonung und Aufenthalt im Dunkelzimmer verminderten sich die Beschwerden; schon am 15/12. 82 zeigte sich Ausdehnung aller Farbengrenzen mit völliger concentrischer Anordnung; doch reichte Blau z. B. nach aussen nur bis 60°; Gelb hatte sich über die Grüngrenze ausgedehnt, war aber noch kleiner als die Rothgrenze; sehr ähnliches Verhalten zeigte das Gesichtsfeld des anderen Auges. Die Hyperämie der Papillen hatte abgenommen. Erst am 8/3. 83 bot sich wieder Gelegenheit zu neuer Untersuchung; alle Beschwerden waren beseitigt, die Ausdehnung der Farbenfelder bds. ist völlig normal, sehr ähnlich wie es No. 1 resp. No. 4 zeigt; die Hyperämie der Papillen ist geschwunden.

Schon mehrere dem mitgetheilten Falle ähnliche Beobachtungen bei accommodativer Asthenopie und eine bei Myopie (Frl. E. Schubert M. 6,0 bds.) lagen vor, wo durch anhaltende Näharbeit Kongestions-Hyperämie der Sehnerven bedingt war und ganz analoge Störung des Farbensinnes auftrat, als ich hierüber die erste und meines Wissens einzige Bemerkung in der Literatur fand.

Schön spricht nämlich die Vermuthung aus,[1]) dass solche Störungen bei übermässiger Accommodationsanspannung vorkommen. Er sagt: „Man muss auch erwarten, eine entsprechende Herabsetzung der excentrischen Sehschärfe mit concentrischer Gesichtsfeldbeschränkung zu finden — beide zu erklären aus der bei dieser Gruppe nie fehlenden starken Hyperämie der Papille.“ Wenn jedoch Schön als Beispiel hierfür die von Steffan [2]) als Anaesthesia retinae (v. Graefe) beschriebenen Fälle anführen will, so kann ich ihm nicht beistimmen; denn die dort angeführten Krankheitsbilder sind durchaus nicht Folge der Accommodationsanspannung, sondern die Anomalien der Accommodation — Krampf und Lähmung — sind auch nur Erscheinungen im Symptomencomplex, der das aus nervöser Schwäche hervorgehende eigenthümliche Gesammtbild zusammensetzt.[3]) Uebrigens ist nie etwas von Röthung der Papille gesagt, im Gegentheil der völlig negative Spiegelbefund betont und Farbenprüfung ist nicht gemacht. Dagegen ist wol möglich, dass der von Nagel [4]) beschriebene Fall „von Innervations-Hypotonie in Anfällen von Angina pectoris mit Accommodationskrampf, concentrischer Einengung des Sehfeldes und einer eigenthümlichen Farbenstörung, deren Hauptsymptom Grünblindheit war“ hierher zu rechnen ist. Doch mehr als ich eben angeführt habe, ist über den Fall nicht mitgetheilt, sodass unsere eben erwähnte Beobachtung bei p. Dreyer die erste zu sein scheint, die mit Sicherheit Störung des Farbensinns bei

---

[1]) l. c. p. 91.

[2]) Klinische Monatsblätter 1873. S. 402.

[3]) In No. 3 p. 419 l. c. hat auch durchaus nicht diphtheritische Accommodationslähmung vorgelegen, wie Schön irrthümlich annimmt.

[4]) Kl. Monatsbl. 1873. p. 401.

solchen Zuständen beweist. Ihre Bedeutung aber glauben wir nicht zu überschätzen, wenn wir hierin einen werthvollen Fingerzeig zur Erklärung der bei Neuritis vorkommenden Farbenstörung erblicken. Denn als Ursache der Farbenstörung bei dieser accommodativen Asthenopie wird man mit Recht circulatorische Anomalien, die in Hyperämie der Sehnerven und der davon abhängigen Ernährungsstörung der Nervenfasern ihren Ausdruck finden, annehmen müssen; denn mit der Hyperämie tritt die Farbenstörung auf und schwindet mit Beseitigung derselben, und hierbei fehlen sogar wirklich entzündliche Vorgänge, geschweige denn degenerative Processe; so dürfte es nun leicht verständlich und zu erwarten sein, dass bei den entzündlichen Vorgängen des Sehnerven ebenfalls als Ausdruck der Ernährungsstörung Farbenstörung eintreten muss, ohne dass deshalb degenerative Vorgänge der Nervenfasern, wie sie die Atrophie verlangt, vorhanden sein müssen.

Vergleichen wir nun die Befunde bei Neuritis mit den Farbenfeldern bei Atrophie, so liegt wol der Hauptunterschied in dem Verhalten der Aussengrenze; niemals normal und allmählich durch immer grössere, meistens unregelmässige Einschränkungen verfallend zeigt sie sich bei Atrophie; wenn überhaupt, so nur wenig und dann meistens concentrisch eingeengt, jedoch sehr bald wieder zur Norm zurückkehrend bei Neuritis. In der Art der Farbenstörung scheinen jedoch keine principiellen Unterschiede zu bestehen; als Ausdruck der Ernährungsstörung tritt sie in einem wie im anderen Falle auf; sind die Ursachen dafür deletär wie bei Atrophie, muss der Process mit Farbenblindheit und endlich mit völliger Blindheit enden; sind sie es nicht, so tritt völlige oder relative

Wiederherstellung ein. Wir haben gezeigt, dass auch bei monatelanger Dauer hochgradiger Farbenstörung noch völlige Wiederherstellung möglich ist — also die Dauer der Farbenstörung an sich kann auch nicht beweisend für Atrophie sein; ebensowenig die Art der Farbenstörung, da die Reihenfolge, in der die Empfindung für die einzelnen Farben verschwindet resp. wiederkehrt, bei Neuritis analog sich wiederfindet wie bei Atrophie. Vielleicht dürfte das Verhalten der Gelbgrenze einen Unterschied bedingen, denn nach unseren Erfahrungen zeigte sie bei den meisten Fällen von Neuritis sehr rasch hochgradige Einschränkungen, erlosch auch oft zusammen mit der Grünempfindung, während bei progressiver Atrophie oft neben Blau noch die Empfindung für Gelb vorhanden war.

THESEN.

1. Jede Neuritis, gleichviel ob sie den Ausgang in Atrophie oder Genesung nimmt, hat stets Störung des Farbensinns im Gefolge. Der Grad derselben ist auch bei den Neuritiden mit Ausgang in Heilung so wechselnd, dass dabei Abstufungen von völliger Farbenblindheit bis zu leichten Einengungen und Unregelmässigkeiten einzelner Farbengrenzen auftreten können; ähnliche Schwankungen zeigen sich in der Dauer der Farbenstörung.
2. Die Prüfung des Gesichtsfeldes durch Pigmente ist die feinste Prüfungsmethode.
3. Die Störung des Farbensinns ist sowol bei Neuritis als bei Atrophie des Sehnerven Ausdruck der Ernährungsstörung der leitenden Fasern.

VITA.

Am 1. April 1852 als jüngster Sohn des Gutsbesitzers Carl Augstein zu Gr. Reikeningken bei Labiau geboren, besuchte ich die Schule zu Rüdlauken, Labiau und das Friedrichs-Collegium in Königsberg. Ostern 1873 mit dem Zeugniss der Reife entlassen, studirte ich zuerst als Eleve der Akademie später des medicinisch-chirurgischen Friedrich-Wilhelm-Instituts in Berlin Medicin. Im Sommersemester 1873 diente ich zugleich 6 Monate mit der Waffe im Kaiser-Alexander-Garde-Grenadier-Regiment No. 1. Im Sommersemester 1875 absolvirte ich das Tentamen physicum, im Februar 1877 das Examen rigorosum und war vom 15. Februar 1877 bis zum 15. Februar 1878 als Unterarzt zur Dienstleistung in der Königlichen Charité kommandirt. Im Mai 1878 erhielt ich in Berlin die Approbation als Arzt; am 15. August 1878 wurde ich zum Assistenz-Arzt 2. Cl. im 1. Leib-Husaren-Regiment No. 1 in Danzig befördert, am 22. Februar 1881 zum Assistenz-Arzt 1. Cl.; zugleich war ich in Danzig als Assistenz-Arzt in der Dr. Schnellerschen Augen-Klinik thätig. Nach Ablauf meiner verpflichteten Dienstzeit trat ich den 15. August c. zu den Aerzten der Landwehr über, um mich am 1. Oktober in Bromberg als Augenarzt niederzulassen. — Während meiner Studienzeit besuchte ich die Vorlesungen, Curse und Kliniken folgender Herren: Bardeleben, du Bois-Reymond, Braun, Dove, Fassbender, Fräntzel, Frerichs, Gurlt, Hartmann, Henoch, Hirsch, Hofmann, v. Langenbeck, Leuthold, Lewin, Liebreich, Liman, Orth, Peters, Reichert, Schöller, Schröder, Schweigger, Skrzeczka, Sonnenschein, Virchow, Werder, Westphal. Allen diesen meinen verehrten Lehrern fühle ich mich zu aufrichtigstem Danke verpflichtet.

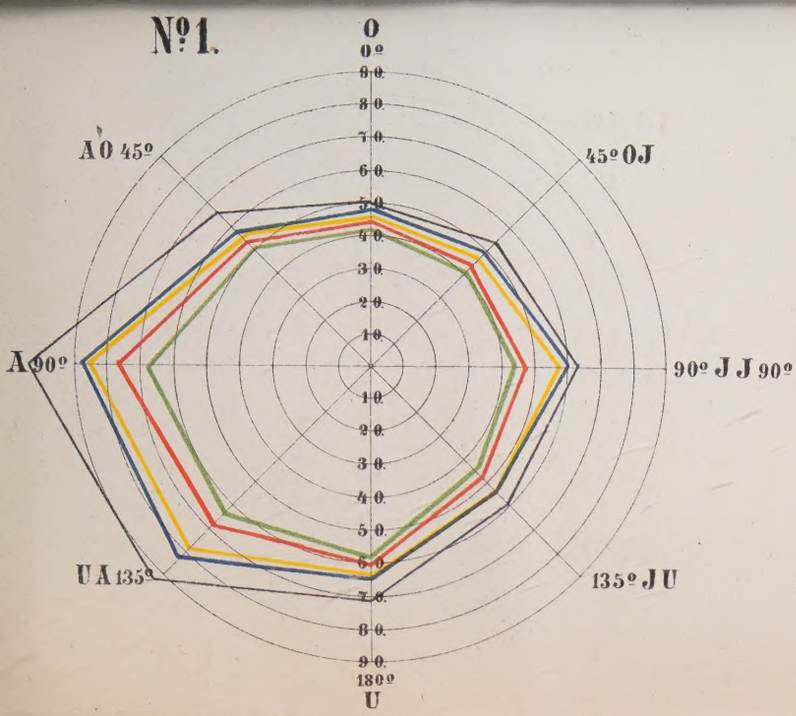

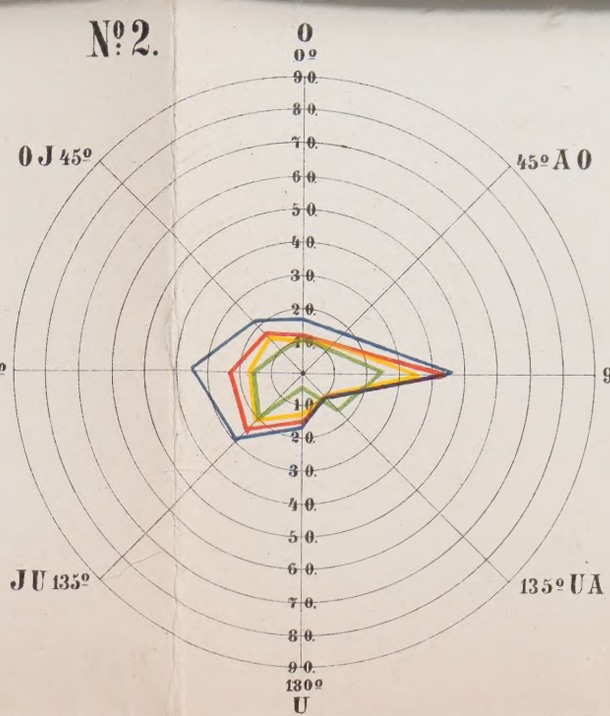

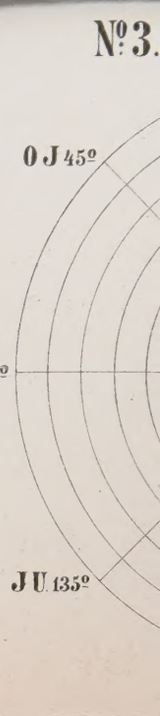

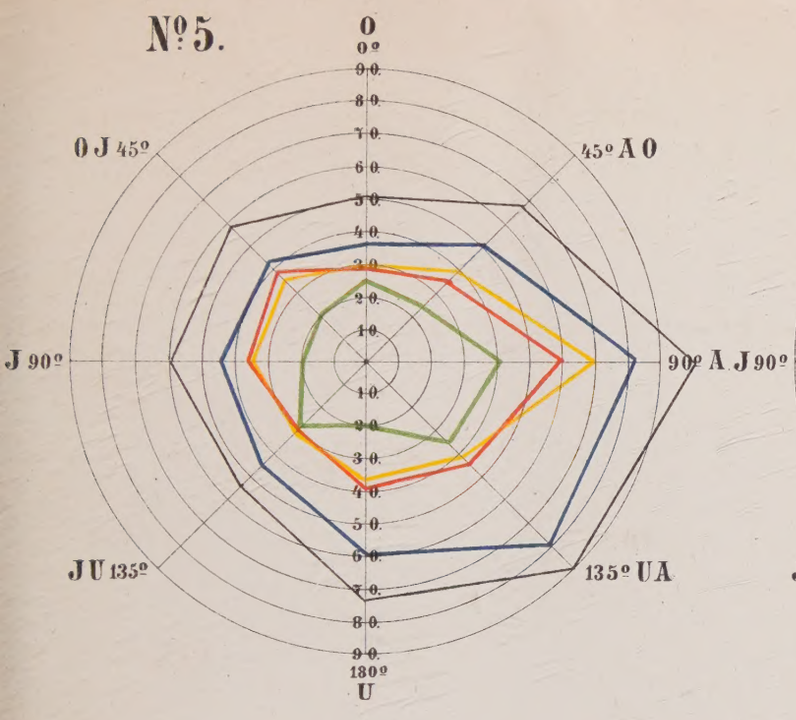

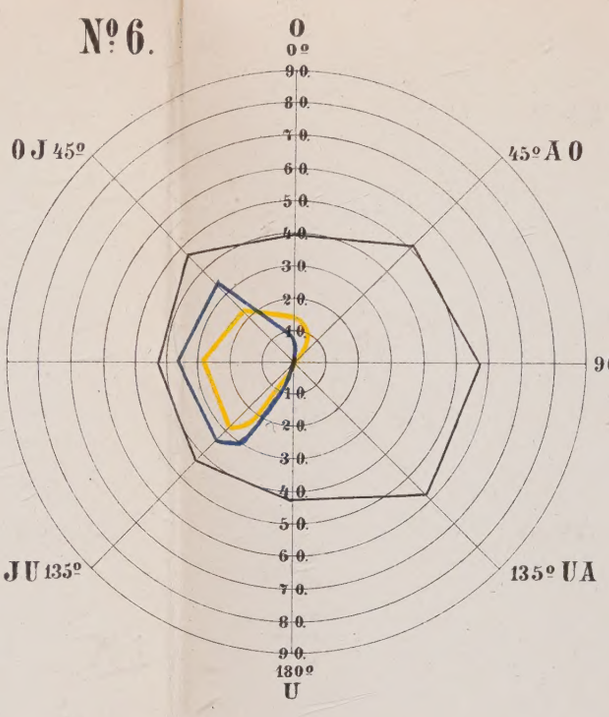



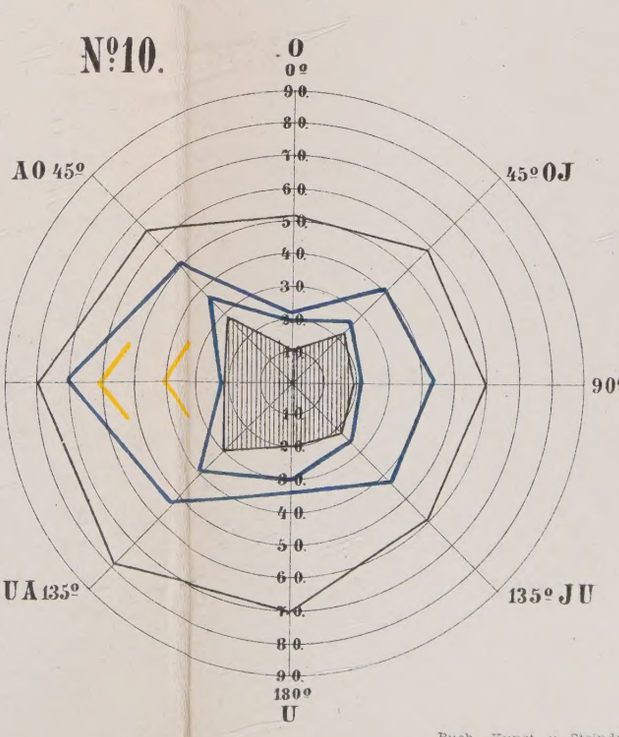

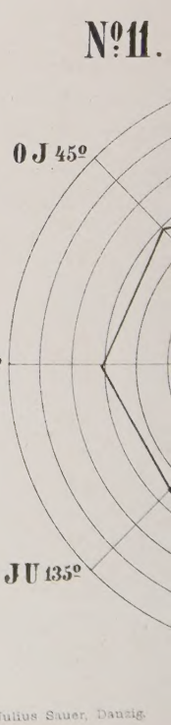

Buch-, Kunst- u. Steindruckerei v. Julius Sauer, Danzig.

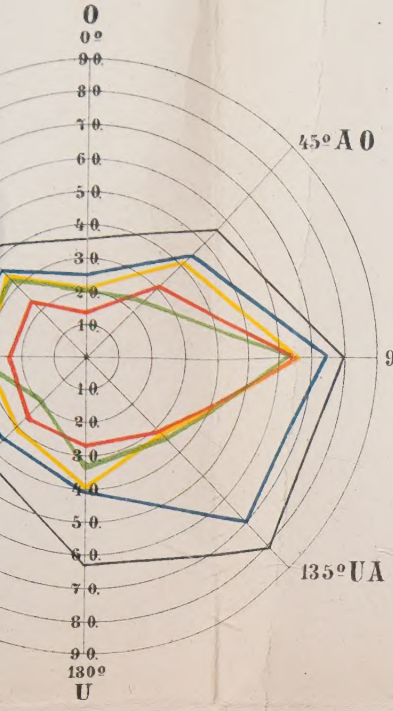
0
0º
9 0.
8 0.
7 0.
6 0.
5 0.
4 0.
3 0.
2 0.
1 0.
45º A 0
90º A J 90º
135º UA
180º
U

Nº 4.

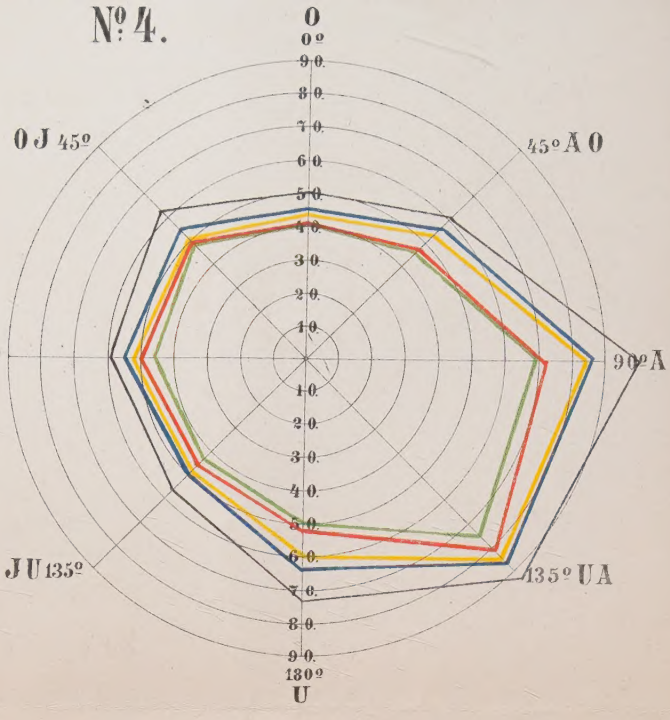
0
0º
9 0.
8 0.
7 0.
6 0.
5 0.
4 0.
3 0.
2 0.
1 0.
0 J 45º
45º A 0
90º A
JU 135º
135º UA
180º
U

0
0º
9 0.
8 0.
7 0.
6 0.
5 0.
4 0.
3 0.
2 0.
1 0.
45º 0J
90º J J 90º
135º JU
180º
U

Nº 8.

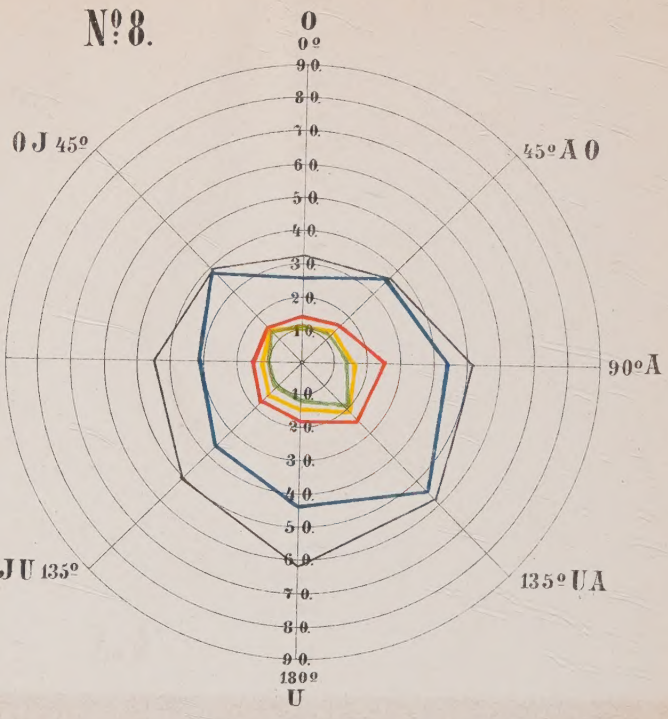
0
0º
9 0.
8 0.
7 0.
6 0.
5 0.
4 0.
3 0.
2 0.
1 0.
0 J 45º
45º A 0
90º A
JU 135º
135º UA
180º
U

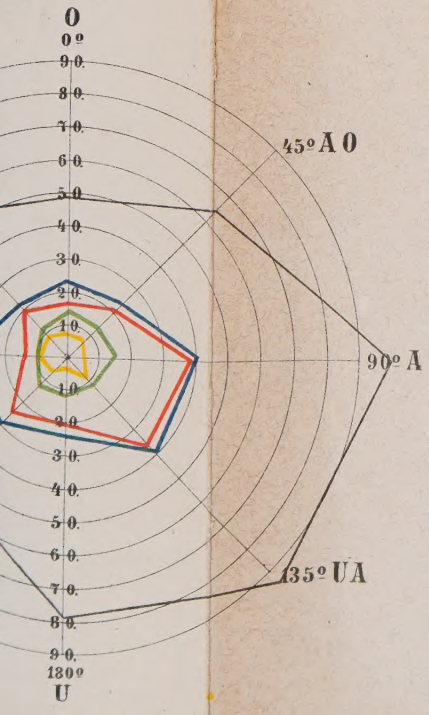
0
0º
9 0.
8 0.
7 0.
6 0.
5 0.
4 0.
3 0.
2 0.
1 0.
45º A 0
90º A
135º UA
180º
U